AUS DEM GERICHTLICH-MEDIZINISCHEN INSTITUT BASEL
VORSTEHER: PROF. DR. S. SCHÖNBERG

SELBSTMORD DURCH COCAIN

SOWIE ÜBER HISTOLOGISCHE BEFUNDE BEI EXPERIMENTELLER COCAINVERGIFTUNG

INAUGURAL-DISSERTATION

ZUR

ERLANGUNG DER DOKTORWÜRDE

DER

HOHEN MEDIZINISCHEN FAKULTÄT

DER

UNIVERSITÄT BASEL

VORGELEGT

VON

FRIEDA ERZER

AUS DORNACH

VERLAGSBUCHHANDLUNG JULIUS SPRINGER IN BERLIN 1924

Von der medizinischen Fakultät Basel genehmigt
auf Antrag des Herrn Prof. Schönberg

R. UNIV.
BIBLIOTHEEK
LEIDEN

Digitized by the Internet Archive
in 2026

https://archive.org/details/IA41548816_0104

Todesfälle durch akute Cocainvergiftung sind im ganzen nicht sehr selten. Der Hauptsache nach handelt es sich dabei um solche nach medizinaler Anwendung des Mittels. Laut einer Zusammenstellung von *E. Falk* aus dem Jahre 1890 betrug die Zahl der akuten Vergiftungen 176, wovon 10 tödlich verliefen. Außerdem sind in der Literatur eine Reihe von Vergiftungen mit Cocain infolge Verwechslung oder auch Versehen mitgeteilt worden. Ich erwähne hier folgende 8 Fälle; von denen nur drei tödlich waren:

Peyser bringt folgende Mitteilung: Ein 18jähriges Mädchen nahm aus Mißverständnis 1 g Cocain ein. Es verfiel bald darauf in Schlaf. Der Arzt fand die Schlafende mit offenem Munde, Pupillen sehr weit, Blässe, Cyanose und Somnolenz. Mit Amylnitrit und Hautreizen konnte die Pat. gerettet werden. Nach *Brouardel* verschluckte eine Frau in Frankreich aus Versehen 0,6 g Cocain. Sofort traten schwere Intoxikationserscheinungen auf. In diesem Falle brachte ein Brechmittel Heilung. *Vibert* zitiert 2 Fälle. Ein Vater und seine Tochter verwechselten Cocain mit Antipyrin, das sie gegen Kopfschmerzen einnehmen wollten. Beide nahmen 0,5 g Cocain zu sich; der Vater erkrankte sehr schwer und konnte nur mit vieler Mühe gerettet werden. Die Tochter hingegen zeigte gar kein Symptom einer Intoxikation. *Brouardel* teilt ferner folgenden Fall mit: Bei einem Kinde, das an Scharlach erkrankt war, trat nach Applikation von 0,25 g Cocainum hydrochloricum der Tod ein. Der Arzt wollte Chininchlorid verschreiben. Doch zeigte der Sektionsbefund des Kindes derart starke krankhafte Veränderungen des Herzens und der Lunge, daß es fraglich erschien, ob nicht diese Läsionen den Tod bedingt hatten. In der Mitteilung von *Danfort* trank ein Mann aus Irrtum 1,2 g Cocainchlorid in Wasser gelöst. Erscheinungen traten nach einer Stunde auf: Bewußtsein nicht völlig verschwunden, absolute Lähmung des Rumpfes und der Extremitäten. Eine Stunde später Exitus. Die Sektion ergab als Zeichen der Cocainintoxikation starke Hyperämie des Gehirns und der Magenschleimhaut. Der Pat. litt an einer Nierentuberkulose, deshalb nimmt *Danfort* als Todesursache die mangelhafte Ausscheidung des Cocains durch die Nieren an. Ein weiterer Fall stammt von *Montalti*: Irrtümlicherweise hatte eine Dame 5 g einer 30proz. Cocainlösung bekommen. Nach 15 Minuten delirierte die Pat., sie bildete sich ein, ein Bissen sei ihr im Halse steckengeblieben. Die Extremitäten wurden kalt,

das Gesicht blaß, später cyanotisch, die Pupillen erweiterten sich und der Puls wurde unfühlbar. Später völlige Bewußtlosigkeit und Exitus. Der Sektionsbefund ergab: Intensive Kongestion des Gehirns und seiner Häute. Die Oberfläche des Gehirns war bedeckt mit bluthaltiger Flüssigkeit, der Subarachnoidealraum war mit Serum gefüllt. Der Harn war bluthaltig, die Haut des Gesichtes rötlich gefärbt. Lungeninfarkte, Milz, Leber und Niere hyperämisch. *Maizard* berichtet: Ein Kind erhielt aus Versehen 0,25 g Cocain innerlich. Darauf trat Schlaf von einer Stunde Dauer ein, aus dem das Kind in einem agonieartigen Zustand erwachte. Das Gesicht war bleich, die Atmung erschwert; Übelkeit, Krämpfe, Halluzinationen und Bewußtlosigkeit waren weitere Erscheinungen. Nach Applikation von 0,48 und später 0,3 g Chloral erholte sich das Kind wieder. Eine weitere Mitteilung verdanken wir *Kilhan*: Ein Mann, welcher gegen Magenneuralgien 1,2 cg Cocain einnahm, trank aus Versehen eine ganze Flasche von 0,28 g Cocainum hydrochloricum. 20 Minuten später traten Magenschmerzen und Übelkeit, Kopfschmerzen ein, es folgten Verlust der Sehkraft, Unfähigkeit die Beine zu bewegen und Schlafsucht. Delirien fehlten. Nach weiteren 20 Minuten erfolgte Schweißeruption, nachher Schwäche, die Pupillen waren ungleich weit. Erbrechen, Erstickungsanfälle und aussetzender Puls zeigten sich. $1^1/_2$ Stunde später begannen Krämpfe in den Beinen und Parästhesien der Hände. Dann ließen die Krämpfe nach, doch der Verlust der Geschmacksempfindung und Parästhesien blieben noch lange Zeit bestehen.

Über *Tötung* durch Cocainvergiftung konnte ich in der Literatur keine Angaben finden.

Auffallend ist auch die geringe Zahl der bekanntgewordenen *Selbstmorde* mit Cocain, trotzdem dasselbe in den letzten Jahren durch die Cocainsucht eine so große Ausbreitung genommen und durch den Schleichhandel allen Schichten der Bevölkerung zugänglich gemacht wurde. Ich konnte in der mir zugänglichen Literatur nur 4 Fälle von Cocainselbstmord finden. Bei einem fünften Falle spielte das Cocain nur eine sekundäre Rolle. Zweimal war die Vergiftung tödlich.

Ploss zitiert folgenden Fall: Ein 26jähriger Apotheker machte sich einen Auszug aus 1 kg Cocablätter, was etwa 1,5 g Cocainalkaloid entspricht, und trank es in einem Glas bayrischen Biers. Zuerst schlief der Mann ein, nach einiger Zeit erwachte er wieder, er empfand Trockenheit des Halses, Koliken, Ruhelosigkeit, Anurie von 24 Stunden Dauer folgten. Als Therapie wurden Morphiuminjektionen angewandt, worauf Heilung eintrat. *Fagerlund* berichtet von einer Kellnerin, welche einen „Kaffeelöffel" voll Cocain in einem Glas Bier gemischt zu sich nahm. Nach $1^1/_2$ Stunde erfolgte unter den heftigsten Schmerzen der Tod. Die Sektion, die 2 Tage nach dem Tode ausgeführt wurde, ergab folgenden Befund: Die Totenstarre, besonders der unteren Extremitäten war stark ausgeprägt. Die Wadenmuskeln waren sehr hart. Die Pupillen waren mittelweit, die Lippen livid. In den Hirnsinus war dunkles flüssiges Blut. Die Meningen waren stark injiziert, die Hirnsubstanz, Brücke und verlängertes Mark blutreich, in den Seitenventrikeln sanguinolentes Serum, die Lungen waren kongestioniert. Im Magen fand sich 11,5 Deziliter dunkelroter schleimiger Flüssigkeit, die Schleimhaut war stark injiziert. Leber, Nieren und die stark vergrößerte Milz in blutreichem Zustand, der Uterus war leer. Der Mageninhalt ergab eine deutliche Cocainreaktion. In der Mitteilung von *Luther* handelt es sich um eine 30jährige Nervöse, die in selbstmörderischer Absicht nach einer Szene mit ihrem Manne ein halbes Fläschchen Zahntropfen austrank. $1^1/_2$ Stunde danach sah *Luther* diese Pat. Sie lag im Bette

in oberflächlicher, hastiger Atmung, der Puls war kaum fühlbar, beschleunigt, jedoch regelmäßig. Die Extremitäten fühlten sich kalt an und waren leicht cyanotisch. Ferner empfand die Pat. Parästhesien in den Händen und Gefühllosigkeit in den Fingerspitzen. Die Motilität und Reflexerregbarkeit waren intakt, die Pupillen von mittlerer Weite, ihre Reakton deutlich, sonst fand sich nichts Auffallendes. Nach Injektion von mehreren Gramm Äther und oraler Eingabe von Campher und Wein konnte die Pat. gerettet werden. Am anderen Tage war die Pat. völlig normal. Die toxisch wirkende Dosis Cocain betrug in diesem Falle nur 0,05 g. Bei *Vervaeck* fand sich folgende Angabe: In neuester Zeit verübte in England eine berühmte Tänzerin Selbstmord. Die Sektion ergab die üblichen Zeichen der Cocainvergiftung, und durch Analyse fand man im Magen 35 cg, in der Leber 16,2 cg und in den Nieren 0,1810 cg Cocain. Interessant ist ferner der Fall des peruanischen Schriftstellers Beschir Fuad Bey, der das Cocain nicht als direktes Mittel zum Selbstmorde, sondern als Lokalanästheticum gebrauchte, um sich schmerzlos die Halsadern öffnen zu können.

Aus dieser kleinen Literaturzusammenstellung ist ersichtlich, daß die tödlichen Vergiftungen infolge Selbstmord sehr selten sind. Unter den mitgeteilten Fällen handelte es sich nur 2mal um eine solche. Es erscheint uns daher eine Mitteilung über einen weiteren einschlägigen Fall, der im hiesigen gerichtsärztlichen Institut zur Sektion kam, für angebracht.

Es handelt sich um einen 22jährigen jungen Mann M. E. Laut Angabe der Mutter des Verstorbenen war dieser in den letzten Monaten vor seinem Tode in schlechte Gesellschaft geraten. Seit einiger Zeit verkehrte er mit einem Mädchen. Von diesem hatte er eine Flasche Cocain bekommen, seit ca. 2 Monaten hatte er beständig Cocain genommen. Da die Eltern gegen den Verkehr des jungen Mannes mit dem Mädchen waren, soll das Paar beschlossen haben, doppelseitig Selbstmord zu begehen. Eines Nachts, als der Junge spät nach Hause gekommen war, kam es zu einem Auftritt; der Junge nahm nun vor den Augen seiner Mutter aus einer Flasche weißes Pulver in eine Tasse Wasser und trank es aus. Die Mutter glaubte, der Sohn mache ihr eine Komödie vor und ließ ihn ruhig gewähren. Der Junge war zunächst ruhig und bei klarem Bewußtsein. Später traten Krämpfe auf und Zuckungen und Kiefersperre, Augen und Mund waren verzogen, dann trat Bewußtlosigkeit auf und einige Stunden später Exitus. Die Zeit vor der Einnahme des Giftes bis zum Tode soll 25—30 Minuten betragen haben. Die Sektion wurde am gleichen Tage vorgenommen.

Sektionsbericht: Mittelgroße männliche Leiche von grazilem Bau und mittlerem Ernährungszustand. Totenstarre an den Armen und am Nacken gelöst, an den unteren Extremitäten kräftig. Livores an den abhängigen Partien stark ausgesprochen, dunkel, Pupillen beiderseits gleich, eher eng, äußerlich keine Veränderungen. Zähne kräftig, aus der Nase entleert sich etwas blutiger Schleim. Fettpolster und Muskulatur kräftig, von guter Transparenz. Bauchsitus o. B. Im Verlaufe der Sektion besteht ein eigentümlicher im Halse brennender Geruch. Dünndarmschlingen etwas stärker gefüllt. Peritoneum glatt und spiegelnd, im Abdomen kein abnormer Inhalt. Zwerchfell rechts 4., links 5. Rippe, Lungen wenig retrahiert und kollabiert, rechts ausgedehnt fibrös verwachsen. In der Pleurahöhle keine freie Flüssigkeit. Im Mediastinum anterius ein kleiner blutreicher Thymusrest. Herzbeutel 3 Finger breit vorliegend, enthält etwas klare seröse Flüssigkeit. *Herz* von entsprechender Größe, rechts schlaff, links gut kontrahiert, Spitze vom linken Ventrikel gebildet, subepikardiales Fett ziemlich reichlich,

keine Blutungen. Venöse Ostien für 2 Finger durchgängig, in den Höhlen reichlich dunkles flüssiges Blut. Im linken Ventrikel ganz kleine Speckgerinnsel. Die Herzklappen und diejenigen der großen Gefäße zart, ebenso Intima der Aorta und Pulmonalis. Die Ventrikel nicht erweitert, Trabekel, ebenso Papillarmuskeln kräftig. Endokard zart, subendokardial bestehen keine Blutungen. Muskulatur links 13, rechts 4 mm dick, braunrot, gut transparent. Vorhöfe o. B.

Halsorgane: Zunge mit geringem blutigen Belag, Balgdrüsen, Tonsillen und Pharynxfollikel sehr kräftig. Schleimhaut des Pharynx stark hyperämisch, Oesophag blaß. Schleimhaut des Larynx und der Trachea sehr stark hyperämisch und injiziert. Brustaorta zart. Schilddrüse etwas vergrößert, sehr blutreich, ohne Knoten.

Lungen: groß. Pleura glatt und glänzend; beidseitig Lungen von ausgedehnten Blutungen durchsetzt. Auf Schnitt Gewebe sehr blutreich, zum Teil gut lufthaltig, besonders an den peripheren Partien. Im Gewebe beider Lungen, besonders in den Unterlappen finden sich ausgedehnte dunkelrote Blutungen, Bronchien stark gerötet, Pulmonalarterie zart, Bronchialdrüsen anthracotisch. *Milz*: von entsprechender Größe, Kapsel zart, Pulpa dunkelgraurot mit ausgedehnten dunklen Blutungen, Follikel deutlich, etwas groß, Trabekel klein. Konsistenz normal. *Nebennieren*: ohne Veränderungen. *Nieren*: von entsprechender Größe, Oberfläche glatt, auf Schnitt Rinde 6—7 mm breit, Gewebe sehr blutreich, Zeichnung deutlich, Transparenz und Brüchigkeit normal, Nierenbecken blaß. Im *Magen* etwas Speisebrei. Schleimhaut mit geringer Menge blutigen Schleims bedeckt. Schleimhaut etwas hyperämisch, stellenweise finden sich kleine Gefäßinjektionen und Blutaustritte. *Duodenum*: blutreich, mit einzelnen Blutpunkten, Gallenwege durchgängig.

Leber: groß, Oberfläche glatt, auf Schnitt Gewebe sehr blutreich. Zeichnung deutlich, Zentra der Acini blaß, Peripherie braunrot. Transparenz und Konsistenz normal. Gallenblase o. B. *Pankreas*: blutreich. In der Vena cava inferior flüssiges Blut. Aorta und abgehende Gefäße zart. Mesenterialdrüsen klein. Schleimhaut des Dünndarms von mittlerem Blutgehalt. Appendix o. B. Im Dickdarm breiiger, galliger Kot, Schleimhaut blaß, Follikel im Coecum deutlich, Rectum o. B. In der *Harnblase* trüber Urin, Schleimhaut blutreich. Innere Genitalien o. B. In den Femoralvenen dunkles flüssiges Blut, Arterien zart.

Schädeldach: symmetrisch, Nahtsubstanz noch vorhanden. Dura nicht gespannt, Innenfläche glatt, in sämtlichen Sinus flüssiges Blut. Weiche Häute blutreich, Gefäße zart. In den Ventrikeln etwas vermehrter klarer Liquor, das Gehirn im ganzen ödematös, von mittlerem Blutgehalt.

Spektroskopische Untersuchung des Blutes gibt normale Verhältnisse. *Wassermann*-Reaktion negativ.

Chemische Untersuchung: Zur chemischen Untersuchung wurde Inhalt von Magen, Dünndarm, Dickdarm, ferner Blut und Urin genommen. Aus 180 g Mageninhalt konnten 0,936 g Cocainbase entsprechend 1,05 g Cocainum hydrochloricum in reinem Zustand extrahiert werden. Im Dünndarminhalt war Cocain durch verschiedene Reaktionen nachweisbar. Im Dickdarminhalt, Blut und Urin konnte Cocain nur noch mit der Kalomelreaktion nachgewiesen werden (Prof. *Kreis*).

Mikroskopische Untersuchung: In der *Leber* ist die acinäre Zeichnung normal ausgebildet. Die intraacinären Capillaren sind im allgemeinen weit. Die Zellen zeigen im ganzen ein unverändertes Aussehen, doch erscheinen sie teilweise unregelmäßig, ihr Protoplasma ist zum Teil schollig umgewandelt, zum Teil ist es heller und zeigt Andeutung von vakuolären Bildungen. Kerne sind überall gut erhalten und färben sich mit Hämalaun. Bei Fettfärbung mit Sudan zeigt sich über das ganze Leberparenchym eine diffus verteilte feintropfige Verfettung.

Die *Nieren* zeigen außer allgemeiner Hyperämie keine nennenswerten Veränderungen. Hie und da sind in den gewundenen Kanälchen einzelne Zellen nekrotisch, ohne Kernzeichnung, zum Teil desquamiert. Keine besondere Verfettung. Die *Lungen*, *Thymus* sowie *Herzmuskel* und die *Milz* zeigen histologisch keine besonderen Veränderungen, hingegen zeigten die *Hoden* eine ausgesprochene Fettansammlung in den Zwischenzellen und teilweise spärlich auch im Epithel der Kanälchen.

Die Sektion ergab einen Befund, der sich im ganzen mit dem von anderen Autoren deckt: allgemeine Hyperämie und Ödem der Gehirns. Außerdem fanden sich Blutungen in das Lungengewebe, der Magen zeigt eine injizierte mit Schleim bedeckte Schleimhaut mit kleinen Blutungen, das Blut war dunkel und bis auf einige kleinste Gerinnsel flüssig. Pharynx und Larynx waren hyperämisch. Der chemische Nachweis des Cocains gelang aus dem Inhalt von Magen, Dünn- und Dickdarm, ferner im Blut und Urin. Bei der mikroskopischen Untersuchung zeigte sich hauptsächlich eine beginnende Veränderung des Leberparenchyms, bestehend in einer diffusen Verfettung, sowie in einer geringen Umwandlung des Zellprotoplasmas, zum Teil in Form einer vacuolären Degeneration. Außerdem wäre die Verfettung der Zwischenzellen im Hoden zu erwähnen, über deren Bedeutung und Beziehung zur Cocainvergiftung wir vorerst nichts aussagen können.

Die geschilderten Leberveränderungen wurden bisher bei menschlichen Vergiftungen meines Wissens noch nicht beschrieben, wie überhaupt bei allen Mitteilungen über den histologischen Befund nichts berichtet wird; sie entsprechen aber allem Anschein dem Beginne der Veränderungen, wie sie von *Ehrlich* und *Fischer* bei experimenteller Cocainvergiftung beschrieben wurden. Diese Autoren erhielten die betreffenden Veränderungen, auf die wir noch zu sprechen kommen, bei Verfütterung von Cocain, hingegen fanden wir nirgends Mitteilungen über Leberschädigung bei subcutaner Applikation des Cocains. Um nun zu prüfen, ob bei subcutaner Cocainvergiftung die gleichen Erscheinungen auftreten wie bei innerer Verabreichung von Cocain, ferner auch um evtl. Beziehungen festzustellen zwischen den von uns konstatierten Leberveränderung des Selbstmordfalles und den experimentell erzeugten, haben wir eine Reihe von Tieren: Mäuse, Meerschweinchen und Kaninchen teils subcutan, teils durch Verfütterung mit Cocain vergiftet. Die Tiere wurden teils durch Verabreichung der letalen Dose getötet oder erhielten einige Tage lang bis zum Exitus kleinere Dosen. Wir lassen vorerst die Protokolle über unsere Tierversuche folgen:

A. Vergiftungen durch subcutane Cocaininjektion.

1. *Mäuse*: 3 weiße Mäuse erhielten subcutan je 0,01 g Cocainum hydrochloricum Das eine Tier ging sofort nach der Injektion ein, während die 2 übrigen noch $^1/_4$ Stunde schwer gelähmt am Leben blieben und dann unter Krämpfen verendeten. Gleich nach dem Absterben wurde die *Sektion* der Tiere vorgenommen. Es bestand

bei allen Tieren eine ausgesprochene Hyperämie. Die Leber erschien gegenüber den Kontrolltieren vergrößert und war dunkelrot. Das Blut war dunkel und flüssig.

Mikroskopische Untersuchung: An der *Leber* wird in allen Fällen eine starke Hyperämie konstatiert. Die Capillaren und Gefäße sind weit und mit Blut gefüllt. Die Leberzellen zeigten keine Veränderung, der Kern überall gut färbbar. Bei Sudanfärbung zeigte sich in allen Lebern eine diffuse oder mehr herdförmige

Abb. 1. Schnitt durch die Mäusemilz. Schwarz gehaltene Fettmassen umgeben die Follikel. Schwache Vergrößerung.

feintropfige Verfettung der Leberzellen und teilweise auch an den Capillarendothelien. Während die *Milz* desjenigen Tieres, das gleich nach der Injektion gestorben war, normale Verhältnisse bot, zeigte die Milz der 2 anderen Mäuse eine auffallende Veränderung. Die Follikel waren etwas klein und deutlich abgegrenzt, indem das sie umgebende Pulpagewebe äußerst zellarm erschien. Das Bindegewebe der Pulpa war deutlich verbreitert und homogen, die Pulpamaschen sehr eng. Es bestand im H.-E.-Präparat eine auffallende Ähnlichkeit mit einem Pulpaamyloid. Die bei der Maus in der Milz reichlichen Riesenzellen zeigten keine Ver-

änderung. Bei der Sudanfärbung erschienen nun alle obenerwähnten breiten Bänder des Pulpagewebes leuchtend gelbrot gefärbt (s. Abb. 1). Bei starker Vergrößerung handelte es sich um homogene Massen, welche dem Pulpagewebe angehörten und welche die Follikel mantelförmig umgaben. Ferner bestand eine Verfettung zahlreicher Pulpazellen. Nach Behandlung der Schnitte in Äther fiel eine Färbung mit Sudan negativ aus. Bei Färbung mit Nilblausulfat färbten sich die Massen

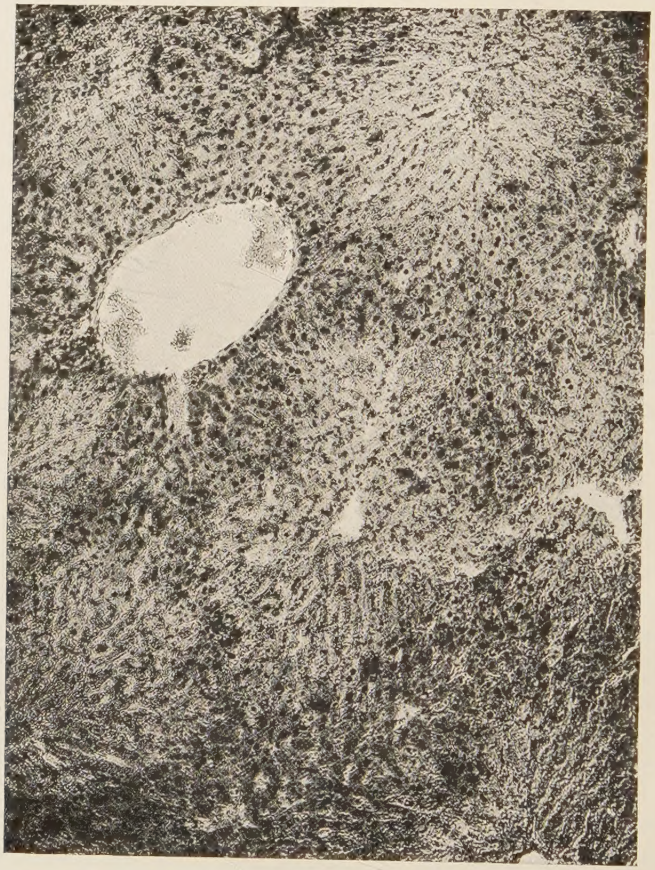

Abb. 2. Schnitt durch Mäuseleber. Nekrotische Leberzellen. Schwache Vergrößerung.

rot. Die Untersuchung auf Doppellichtbrechung ergab negativen Erfolg. Bei Anwendung einer Amyloidfärbung mit Methyloviolett färbten sich die homogenen Massen ebenfalls deutlich rot.

Die Untersuchung der *Nieren* und des *Herzens* zeigte außer Hyperämie keine besondere Veränderung.

Es wurde nun versucht, 3 weitere Mäuse durch subakute Vergiftung zu töten, indem die Tiere täglich 0,05 g Cocain *subcutan* erhielten. Das erste Tier starb kurz nach der 1. Injektion. Das Ergebnis der makroskopischen und mikroskopischen Untersuchung deckte sich vollständig mit dem Befund der oben geschilderten Tiere.

Die Milz zeigte keine Veränderung. Die 2. *Maus* blieb 2 Tage am Leben und starb erst nach der 2. Injektion. Befund: Bei der Sektion bestand starke allgemeine Hyperämie. Das Blut war dunkel und flüssig. Die Leber war groß, dunkelrot. Die Milz war ebenfalls vergrößert. *Mikroskopische Untersuchung*: *Leber*: Es bestand eine stark ausgesprochene Hyperämie. Die Capillaren waren weit und mit Blut gefüllt. Die Leber bot ein eigentümliches Bild. Es fanden sich breite Züge von

Abb. 3. Schnitt durch Leber von Maus. Aufhellung und Vakuolisierung der Zellen. Schwache Vergrößerung.

Lebergewebe, die sich hellrot färbten und keine Kerntinktion geben. Die Zellen waren hier durchaus nekrotisch, schollig, der Kern zerstört. Zwischen den Zellen lagen erweiterte Capillaren mit deutlich gefärbten Endothel. Neben diesen nekrotischen Zügen lagen Inseln von besser erhaltenem Lebergewebe, dessen Kerne vielfach pyknotisch waren (s. Abb. 2). Bei Sudanfärbung zeigten sich die nekrotischen Partien fettfrei, während das übrige Lebergewebe eine diffuse fein- bis grobtropfige Verfettung aufwies. Die *Niere* zeigte ebenfalls ausgesprochene Hyperämie, besonders im Mark. Die Zellen waren vielfach groß und gequollen, so daß das Lumen der gewundenen Kanälchen vollständig aufgehoben war. Es bestand

ferner eine herdförmige Verfettung der Epithelien. Am *Herzen* konnten keine Veränderungen konstatiert werden. Die *Milz* wurde aus Versehen nicht untersucht.

Die *3. Maus* blieb 7 Tage am Leben und erhielt täglich 0,005 g Cocain. Am 7. Tage wurde sie durch eine größere Dose getötet. Bei der *Sektion* zeigte sich die Leber stark vergrößert, sie war im ganzen blaß und zeigte nur einzelne hyperämische Partien. Es fanden sich nur spärlich erhaltene Leberzellgruppen, deren Kerne aber vielfach verklumpt waren, dazwischen lagen zahlreiche nekrotische Zellen ohne Kernfärbung, sowie einzelne kleine Zellgruppen, deren Protoplasma heller und von kleinen bis mittelgroßen Vakuolen durchsetzt war. Zwischen den Zellen fanden sich häufig kleine Gruppen von kleinen runden Zellen mit chromatinreichem Kern, die am ehesten als Lymphocyten zu deuten wären. Die Wand der mittelgroßen Lebergefäße war verbreitert, homogen bis schollig (s. Abb. 3). Bei Sudanfärbung fand sich in der ganzen Leber eine diffuse, fein- bis grobtropfige Verfettung mit Ausnahme der vakuolisierten Zellen, die kein Fett aufwiesen. Auch in den Capillarendothelien fand sich etwas Fett. In den *Nieren* waren die Epithelien der Harnkanälchen vielfach gequollen und granuliert, vereinzelt auch von Vakuolen durchsetzt. Stellenweise fanden sich wie in der Leber kleine Zellinfiltrate. Spärlich Fett in Form einer feinstäubigen Verteilung. Im *Herzmuskel* bestand ebenfalls eine diffuse ganz feintropfige Verfettung. Die Milz bot das gleiche Bild wie diejenigen der akut eingegangenen Mäuse. Das Pulpagewebe bestand aus breiten homogenen Zügen in der Umgebung der Follikel und war dicht von Massen angefüllt, die sich mit Sudan gelblichrot färbten.

2. *Meerschweinchen*: 2 Meerschweinchen wurden durch eine letale Dose Cocain akut getötet. Zirka $^1/_4$ Stunde verhielten sich die Tiere ruhig, dann setzten starke Krämpfe ein mit deutlichen Opisthotonus. Nach 5 Minuten trat der Tod ein. Bei der *Sektion* bestand eine allgemeine Hyperämie der inneren Organe. Das Blut war dunkel und flüssig. *Mikroskopische Untersuchung*: Leberzellen groß, scheinbar gequollen, Kern zum Teil schlecht färbbar. Stellenweise finden sich größere Bezirke, in denen die Zellen von zahlreichen rundlichen Vakuolen durchsetzt sind. Capillaren erweitert, stark mit Blut gefüllt. Bei Sudanfärbung besteht eine mäßige intracelluläre Verfettung. *Herz* und *Nieren* zeigen keine Veränderungen, ebenso zeigt die *Milz* keine Besonderheiten.

3. *Kaninchen*: Ein großes ausgewachsenes Kaninchen wurde mit 0,6 g Cocain subcutan behandelt. Da sich keinerlei Erscheinungen boten, wurde nach einer halben Stunde eine weitere Injektion mit 1,0 g vorgenommen. Es stellten sich zunächst Lähmungen und dann starke Krämpfe ein, doch schien sich das Tier erholen zu wollen. Es wurde daher eine 3. Injektion gemacht, der das Tier akut erlag. Die Sektion ergab eine erhebliche Blutfüllung der inneren Organe, namentlich der Leber. *Mikroskopisch* erschienen die Leberzellen sehr groß, unregelmäßig, das Protoplasma war sehr hell, so daß stellenweise nur die Zellmembran zu erkennen war. Kein Fett. *Leber*, *Milz* und *Nieren* zeigten keine wesentlichen Veränderungen.

B. Vergiftungen durch Verfütterung mit Cocain.

Die Mäuse wurden nach der von *Ehrlich* angegebenen Weise mit Cocain getränkten Cakes gefüttert.

Maus 1: Tod 8 Stunden nach Fütterung mit 0,02 g Cocain. *Befund*: Hochgradige Hyperämie aller Organe. Leber vergrößert, dunkelviolett, Milz groß, sehr blutreich. Nieren ebenfalls hyperämisch. Blut dunkel und flüssig. *Mikroskopischer Befund*: Leberbau erscheint ganz unregelmäßig. Die Zellen sind bald groß, bald klein, zeigen eine unregelmäßige Form und Lagerung. Das Zellprotoplasma ist teilweise gequollen, der Kern pyknotisch oder ganz zugrunde gegangen. Herd

förmig finden sich Nester mit vollständig nekrotischen Zellen, die zum Teil lose aus dem Zusammenhang der anderen Zellen von allen Seiten von Blut umgeben sind. Stellenweise liegen in den Zellen um den Kern herum einzelne Vakuolen. Bei Sudanfärbung findet sich eine mäßige Verfettung der Zellen mit mitteltropfigem Fett. Die Capillaren sind weit und mit Blut gefüllt. In den *Nieren* besteht Hyperämie der Glomeruli und des Marks. Die Epithelien der Harnkanälchen sind teilweise gequollen und zeigen vielfach um den Kern eine Aufhellung des Protoplasmas. Die Kerne stellenweise verklumpt. Geringe Fettansammlung in den Kanälchen. *Herz* und *Milz* nicht untersucht.

Maus 2: Tod 1 Tag nach Verfütterung von 0,02 g Cocain. Die Sektion sowie die mikroskopische Untersuchung ergab den gleichen Befund wie bei Maus 1, nur waren die Nekrosen in der *Leber* ausgedehnter, und stellenweise fanden sich große helle Zellen mit kleinen Vakuolen im Protoplasma. *Herzmuskel* und die Milz zeigten keinen Befund.

Maus 3: Tod 2 Tage nach Fütterung von 0,02 g Cocain. Bei der Sektion erschien die vergrößerte Leber im ganzen anämisch mit einzelnen blutreichen Stellen. Blut dunkel und flüssig. Milz groß, hyperämisch, ebenso die übrigen Organe. *Histologische Untersuchung:* Die *Leber* bietet ein ganz unregelmäßiges Bild. Das Leberparenchym wird von breiten mit Eosin hellrot sich färbenden Bändern durchzogen, die nicht an die Leberzeichnung gebunden sind, da bald zentrale, bald periphere Teile der Acini davon eingenommen sind. Neben diesen Bändern finden sich teils gut gefärbtes und anscheinend normal gebautes Leberparenchym sowie wieder ganz helle Partien, die keine Farbe annehmen. Die Capillaren zeigen geringe Blutfüllung. Während die dunklen Partien mehr oder weniger normalen Leberzellen mit vielfach verklumpten Kernen entsprechen, zeigen die hellroten Bezirke ein ganz anderes Bild. Das Protoplasma ist homogen bis feinschollig, Kern vollständig verschwunden. Die Capillaren sind hier etwas weit und mit Blut gefüllt. In der 3. Gruppe endlich sind die Zellen sehr groß, unregelmäßig geformt, ihr Protoplasma ist sehr hell, zum Teil wabig, die Kerne meist erhalten, stellenweise verklumpt. Die Capillaren sind eng und leer, das Endothel scheint normal. Kernteilungsbilder finden sich nicht. Bei Sudanfärbung sind die noch gut erhaltenen Leberzellen von Fetttröpfchen diffus durchsetzt, während besonders die vakuolisierten Zellen fast frei von Fett sind. Auch die Capillarendothelien zeigen eine geringgradige Verfettung. Die Milz ist sehr blutreich, frei von Fett. In den *Nieren* zeigt sich Quellung, Desquamation und teilweise Vakuolisierung der Epithelien. Kein Fett.

Maus 4: Erhielt 3 Tage lang je 0,01 g Cocain. Tod 1 Tag nach der letzten Fütterung. Die Leber war stark vergrößert, bot ein eigentümliches sulziges Aussehen und war auffallend anämisch an einzelnen blutreichen Stellen. Auch sonst bestand keine Hyperämie. *Mikroskopisch* zeigte die *Leber* fast auf der ganzen Schnittfläche große, regelmäßig gefärbte Leberzellen mit guter Kernfärbung. Dazwischen fanden sich nekrotische Zellen mit verklumpten oder zugrunde gegangenen Kernen, teilweise war das Protoplasma schollig, eingedickt und färbte sich stark mit Eosin. Dazwischen lagen kleinere Nester, deren Zellen von kleineren Vakuolen durchsetzt waren. Eine diffuse geringgradige feintropfige Verfettung, zum Teil auch in den Capillarendothelien. *Herz*, *Niere* und *Milz* zeigten das gleiche Bild wie die anderen Mäuse.

Maus 5: Fütterung und Tod wie bei Maus 4. Die Sektion und die *mikroskopische* Untersuchung ergaben im ganzen den gleichen Befund, nur fanden sich in der Leber größere Nester von vakuolisierten Zellen (s. Abb. 4).

Maus 6: Fütterung und Tod wie bei Maus 4 und 5. Die Sektion entsprach im Befunde ebenfalls dem dortigen Bericht. Hingegen zeigte die *Leber* mikro-

skopisch eine sehr hochgradige Veränderung. Der normale Bau ist vollständig zerstört. Die Zellen zeigen eine unregelmäßige Form, ihr Protoplasma ist teils schollig, teils wabig, teils unregelmäßig, von einer einzigen großen Vakuole angefüllt, Kern in die Peripherie gedrängt; sonst sind die Kerne vielfach zugrunde gegangen. Stellenweise erkennt man noch kleine Inseln normalen Leberparenchyms, die Zellbalken sind schmal, Kerne chromatinreich, zum Teil verklumpt. Gefäß-

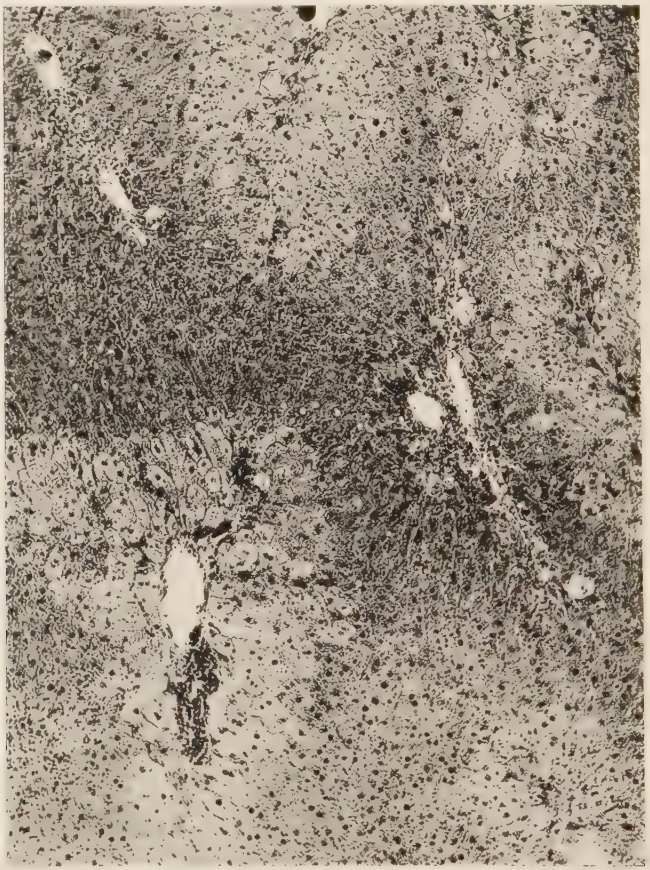

Abb. 4. Schnitt durch Leber von Maus 5. Starke Aufhellung und Vakuolisierung der Zellen. Schwache Vergrößerung.

räume sind weit, das Endothel nicht gewuchert (s. Abb. 5). Gallengänge deutlich vortretend, von normalem Bau. Ziemlich häufig finden sich Infiltrate von kleinen runden Zellen mit chromatinreichem Kern. Bei Sudanfärbung erscheint fast die ganze Leber von grobtropfigem Fett erfüllt. *Herz*, *Nieren* und *Milz* zeigen im ganzen dasselbe Bild wie die oben geschilderten Mäuse.

Wenn wir das Resultat unserer Versuche kurz zusammenfassen wollen, so ergibt sich, daß wir bei der akuten tödlichen Vergiftung von

Mäusen durch subcutane Injektion von Cocain makroskopisch allgemeine Hyperämie mit Flüssigbleiben des dunklen Blutes konstatieren, während die histologischen Verhältnisse der Leber fast keine Veränderungen aufweisen: Bei den durch Fütterung akut getöteten Mäusen sehen wir einen Unterschied, je nachdem das Tier kurze oder längere

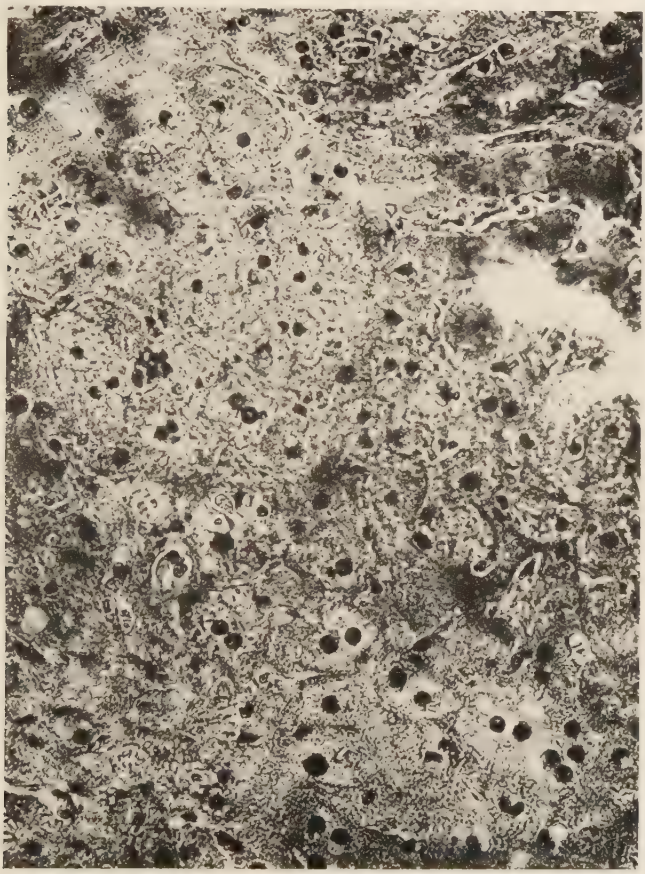

Abb. 5. Leber von Maus 6. Starke Vergrößerung.

Zeit nach der Einnahme des Cocains stirbt. Bei raschem Tod besteht makroskopische allgemeine Hyperämie und geringe histologische Veränderung der Leber, während beim Überleben von einigen Tagen der makroskopische und mikroskopische Befund verändert erscheint. Die Leber, die bei akutem Tod stark hyperämisch ist, wird groß und anämisch und zeigt nur kleine hyperämische Inseln, histologisch sehen wir Veränderungen, die um so stärker ausgebildet sind, je später der Tod eingetreten.

Bei der Tötung durch subakute Vergiftung der Mäuse durch mehrere tägliche kleinere Cocaindosen sehen wir sowohl bei subcutaner Behandlung als auch bei Fütterung ein ähnliches Verhalten. Mit der Zunahme der Dauer der Fütterungstage nimmt auch die Degeneration der Leber zu, mit deren Auftreten die Leber aus dem hyperämischen Stadium in dasjenige der Anämie übergeht, wobei sie stark an Größe zunimmt. Die Leberveränderungen bestehen in drei verschiedenen Prozessen: In Nekrotisierung des Zellprotoplasmas, in Aufhellung desselben, und in Vakuolisierung. Im allgemeinen sehen wir, daß bei der Fütterung die Vakuolisierung stärker ausgebildet ist als bei subcutaner Applikation des Cocains. Außerdem besteht eine ausgedehnte Verfettung des Parenchyms. Wie weit die in einzelnen Fällen konstatierten entzündlichen Infiltrate mit der Cocainvergiftung in Verbindung zu bringen sind, können wir an Hand unseres Materials nicht sagen. Von den übrigen Organen wurden degenerative Veränderungen an den Nieren beobachtet, Quellung, Vakuolisierung und Desquamation. Über die Veränderung der Milz kommen wir weiter unten zu sprechen.

Bei den zwei Meerschweinchen und einem Kaninchen, die akut durch subcutane Injektion mit Cocainlösung getötet wurden, fanden sich analoge doch anscheinend rascher einsetzende Veränderungen, allgemeine Hyperämie und parenchymatöse Degeneration. Wir sehen also, daß beim Versuchstiere durch Cocainvergiftung ausgedehnte Veränderungen namentlich der Leber erhalten werden können, und zwar sind diese bei den Fütterungsversuchen viel stärker und rascher ausgebildet als bei subkutaner Anwendung.

Die hier geschilderten Leberveränderungen wurden bereits von anderer Seite konstatiert. Zahlreiche Autoren, wie *Grode*, *Poulsson*, *Ehrlich*, *Wiechowsky*, *Anrep*, *C. Fischer* u. a. haben experimentell bei verschiedenen Tieren die Cocainvergiftung studiert, aber nur vereinzelt, wie *Ehrlich*, *Gilbert* und *Carnot* haben histologische Veränderung der Leber mitgeteilt. Besonders *Ehrlich* berichtet ausführlich über seine Befunde, die er durch Verfütterung von Mäusen erhielt. Er konstatierte eine starke Vergrößerung der anämischen Leber, die mikroskopisch sehr ausgedehnte Degenerationen aufwies, hauptsächlich eine Vakuolisierung der Leberzellen und starke Verfettung neben Nekrosen durch Quellung und Koagulation.

Die Veränderungen *Ehrlichs* decken sich im ganzen mit unserem Befund. Einige Abweichungen ergeben sich durch die schnellere oder langsamere Wirkung des Giftes. So sahen wir bei rasch eintretendem Tod besonders eine ausgesprochene Hyperämie der Leber, die erst nach längerer Dauer das Bild annahm, wie es *Ehrlich* schildert, und zwar treten die Veränderungen bei der Fütterung mit Cocain rascher auf als bei subcutaner Applikation. Mit Übergang in das anämische Stadium

treten histologisch auch die degenerativen Veränderungen der Leberzellen auf, und zwar um so stärker, je später das Tier nach der Gifteinnahme gestorben war oder je länger das Tier die Giftdosen erhielt.

B. Fischer zeigte nun, daß die geschilderten Leberveränderungen, speziell die blasige vacuoläre Entartung der Zellen nicht nur für Cocain charakteristisch sind. *Goldmann, Jaffa* und besonders *Fischer* fanden die gleichen Veränderungen der Leber und Nieren auch bei anderen Vergiftungen, wie bei Phenylhydrazin, Granugenol, Amylenhydrat, Paraffinöl und bei bestimmter Versuchsanordnung auch bei Phosphor und Chloroform. Die Abbildungen bei *Fischer* decken sich vollständig mit dem Befunde bei unseren Versuchen. Es handelt sich bei all diesen chemischen Substanzen wie auch beim Cocain um lipoidlösliche Körper, und *Fischer* bringt die eigentümliche Leberveränderung, die er als Wasservergiftung bezeichnet, mit der Lipoidlöslichkeit dieser Stoffe zusammen, indem die Lipoidteile und Lipoidschichten der Zellorgane und -membranen des Zellprotoplasmas durch sie geschädigt werden.

Wenn wir nun die Ergebnisse unserer und anderer Autoren Tierversuche mit den Veränderungen vergleichen, die sich beim cocainvergifteten Menschen finden, so entsprechen diese im ganzen einander, wenn wir bedenken, daß es sich bei den mitgeteilten tödlichen Fällen beim Menschen immer um einen sehr raschen Tod handelt. Im Vordergrund steht die allgemeine Blutüberfüllung sämtlicher Organe und das Flüssigbleiben des dunklen Blutes. Auch die histologischen Veränderungen, wie wir sie in dem von uns beobachteten Falle von Selbstmord durch Cocainvergiftung oben beschrieben haben, entsprechen denjenigen Tierversuchen, bei denen die Tiere nur kurze Zeit nach der Vergiftung am Leben geblieben waren. Wir haben auch hier die bei den tierischen Lebern konstatierten 3fachen Veränderungen der Leberzellen, wenn auch nur in geringem Grade ausgebildet: Nekrotisierung, Aufhellung und Vakuolisierung der Zellen. Daneben besteht eine ausgesprochene Hyperämie sowie eine diffuse Verfettung der Leberzellen. Die Veränderungen in den Nieren treten auch beim Menschen hinter denen der Leber weit zurück und bestehen aus geringen Parenchymdegenerationen. Aus der Analogie des Befundes bei Mensch und Tier ist demnach zu erwarten, daß bei einer Cocainvergiftung, die erst in einigen Tagen letal endet, stärkere Leberdegenerationen, hauptsächlich stärkere Vakuolisierung auftreten werden, daß ferner auch bei Cocainisten jedenfalls mit stärkeren Schädigungen des Lebergewebes zu rechnen ist.

Im folgenden haben wir uns noch kurz mit dem Verhalten der Milz bei unseren Tierversuchen zu beschäftigen. Wie aus den oben erwähnten Protokollen der Tierversuche ersichtlich ist, fanden wir bei einzelnen Mäusen eine auffallende Veränderung in der Milz, und zwar trat diese nur auf bei subcutaner Einverleibung des Cocains. Mit Ausnahme der

zwei Mäuse, welche sofort nach der Injektion starben, fanden wir 3 mal (eine Milz wurde leider nicht untersucht) im Milzgewebe eine Aufspeicherung von Massen, die nach ihrem färberischen und chemischen Verhalten als Lipoide angesehen werden müssen. Sie färbten sich mit Sudan gelbrot, mit Nilblausulfat rot und ließen sich durch Äther extrahieren. Das Fett saß hauptsächlich im Pulpagewebe sowie auch in einzelnen Pulpazellen und umgab teilweise mantelartig die Follikel. In der beigegebenen Abb. Nr. 1 sind die dunklen Fettmassen deutlich erkennbar. Das Pulpagewebe war deutlich verbreitert und eigentümlich homogen umgewandelt. Die homogenen Massen gaben außer der Fettfärbung auch eine positve Amyloidreaktion. Wir müssen demnach annehmen, daß es sich um eine Speicherung von Fett und Amyloid handelt.

Die geschilderten Veränderungen konnten wir nur bei den subcutan behandelten Mäusen konstatieren. Sowohl bei Kontrolltieren als auch bei den gefütterten Mäusen wurden in der Milz keine analoge Veränderungen nachgewiesen. Ebenso fehlten diese Erscheinungen bei den Meerschweinchen und dem Kaninchen, die ebenfalls injiziert worden waren.

Die Würdigung und Erklärung dieser auffallenden unseres Wissens noch nicht beschriebenen Milzveränderung ist ziemlich schwierig. Zunächst könnte man an einen Zufallsbefund denken, doch spricht dagegen der 3 malige Befund bei derselben Versuchsanordnung und das Fehlen bei den übrigen Mäusen. Zur Erklärung könnten wir am ehesten den Umstand heranziehen, daß Cocain lipoidlöslich ist. Die durch das Cocain gelösten Lipoide würden nun aus dem Blute in die Milz abgelagert werden, analog dem Vorgang bei einer diabetischen Lipämie. Merkwürdig ist nun bei einer solchen Annahme das ungemein rasche Auftreten des Fettes in der Milz, zum Teil schon 20 Minuten nach Applikation des Giftes. Man müßte dabei eine sehr rasch auftretende Lösung und Ablagerung der Lipoide annehmen. Auch die Erklärung dafür, warum diese Fettablagerung in der Milz bei den Fütterungsversuchen fehlt, können wir vorerst nicht geben, ebenso wissen wir nicht warum diese Erscheinung nur bei Mäusen auftritt, während sie von uns allerdings nur in sehr spärlichen Versuchen bei Meerschweinchen und Kaninchen nicht gesehen wurde. Merkwürdig ist ferner, daß es sich bei den imprägnierten Massen in der Milz nicht allein um Fett handelt, sondern ihrem färberischen Verhalten gemäß auch um Amyloid[1]).

Wir geben hier vorerst nur den erhaltenen auffälligen Befund zur Notiz. Über die nähere Klärung des Vorgangs wurden im hiesigen Institut bereits einschlägige Untersuchungen eingeleitet.

[1]) *Anmerkung bei der Korrektur:* Bisherige Versuche konnten obigen Befund nicht bestätigen. *Schönberg.*

Auf einen Punkt möchten wir zum Schlusse noch hinweisen. Bei der histologischen Untersuchung des Hodens bei unserem oben geschilderten Selbstmordfall, fand sich eine starke Verfettung der Zwischenzellen. Es läßt vielleicht daran denken, daß diese Verfettung möglicherweise einen Zusammenhang zeigt mit den Fettablagerungen in meinen Tierversuchen, obwohl Verfettungen am Hoden auch sonst häufig bei jungen Menschen beobachtet werden.

Literaturverzeichnis.

Anrep, Pflügers Arch. f. d. ges. Physiol. **21**. 1880. — *Adduco*, zit. Jahresber. ü. Fortschr. d. Med. 1893. — *Brouardel*, La Morphine et Cocaine. — *Candwell*, Brit. med. journ. **1**, 18. — *Colomnin*, Wratch 1886, Nr. 46, S. 4. — *Danford*, Lancet **1**. 1889. — *Dittrichs* Handb. d. ärztl. Sachverst.-Tät. — *Ehrlich*, Dtsch. med. Wochenschr. 1890. — *Falk*, Therap. Monatsh. 1890. — *Fischer*, Inaug. Diss. Bern 1903. — *Fagerlund*, Vierteljahrsschr. f. gerichtl. Med. u. öffentl. Sanitätswesen **8**. 1884. — *Fischer, B.*, Frankfurt. Zeitschr. f. Pathol. **28**. 1922. — *Grode*, Arch. f. exp. Pathol. u. Pharmakol. **67**. 1912. — *Grassmann*, Münch. med. Wochenschr. **43**. 1893. — *Garland*, Lancet **2**. 1895. — *Heffter*, Handb. d. exp. Pharm. — *Helly*, Verhandl. d. dtsch. pathol. Ges. 1921. — *Kiaer*, Monatsschr. f. Ohrenheilk. u. Laryngo-Rhinol. **38**. 1904. — *Kilham*, Therap. Monatsh. 1887. — *Kobert*, Intoxikationen. — *Luther*, Therap. Monatsh. **7**. 1893. — *Mannheim*, Zeitschr. f. klin. Med. **18**. 1891. — *Moizard*, zit. bei Mannheim. — *Montalti*, zit. bei Mannheim. — *Moréno, J. Mais*, zit. bei Anrep. — *Mayer, K.*, Zeitschr. f. Ohrenheilk. u. Laryngo-Rhinol. **82**. 1922. — *Ploss*, Schmidts Jahrbuch 1863. — *Peyser*, Berlin Wochenschr. **42**. 1905. — *Schminke*, Münch. med. Wochenschr. 1916. — *Tivy*, Brit. med. journ. **2**. 1906. — *Vervaeck, L.*, Scalpel **76**, Nr. 27/29. — *Vinogradoff*, Lancet **2**. 1889. — *Wohlgemuth*, Dtsch. med. Wochenschr. **30**. 1904. — *Wiechowsky*, Arch. f. exp. Pathol. u. Pharmakol. **46**. 1901. — *Way*, Med. News 1887. — *Kuczynsky*, Virchows Arch. f. pathol. Anat. u. Physiol. **234**. 1921. — *Vibert*, zit. bei Brouardel. — Ferner die Lehrbücher der gerichtlichen Medizin.